

## Hernia de Garegeot: presentación de un caso y revisión de la literatura.

VALERY LAGOS DÍAZ<sup>1a</sup>, JAVIERA DÍAZ PEÑA<sup>1a</sup>, DRA. ARLETTHE LAGOS DÍAZ<sup>2b</sup>,  
DR. FRANCISCO VILLAGRA CASANOVA<sup>2b</sup>, DR. CARLOS VARELA<sup>3b</sup>

### De Garegeot hernia. A case report and literature review

#### Abstract

**Introduction:** Femoral hernias have a high risk of strangulation or obstruction, and their acute presentations are associated with a high risk of mortality, occurring in up to 60% of cases with complications. The presence of the appendix within the femoral sac has been described in a maximum of 1% of cases, which has been called Garegeot hernia, but only 0.08% with concomitant appendicitis.

**Case Report:** Woman 56 years old, cholecystectomized, with no other relevant history, 5 months of evolution, right femoral region volume increase, consultation for 24 hours of evolution of habitual pain exacerbation, CT scan showing complicated hernia, with appendix inside of the hernial sac. The right inguinal approach is performed, the cecal appendix is the only content within the hernial sac, with signs of acute appendicitis, appendectomy and hernia repair with Prolene mesh. Diagnosis is confirmed with biopsy.

**Discussion and conclusion:** Acute appendicitis within De Garegeot's hernia is extremely rare and often difficult to diagnose. The diagnosis of a femoral hernia appendicitis is often obscured by nonspecific clinical findings that indicate a complicated hernia. Computed tomography may be useful to definitively diagnose acute appendicitis contained within a femoral hernia. It is important to always consider De Garegeot hernia as a differential diagnosis in patients with inguinal mass of acute pain, so as not to delay its detection and management.

**Keywords:** De Garegeot hernia, acute appendicitis, appendix, femoral hernia.

1. Interno Medicina

2. Residente de Cirugía

3. Cirujano General

a. Facultad de Medicina, Universidad Católica del Norte. Coquimbo, Chile.

b. Servicio y Departamento de Cirugía, Hospital Regional de Talca, Facultad de Medicina, Universidad Católica del Maule. Talca, Chile

Correspondencia

Valery Lagos Díaz

3460000

Teléfono: 932415695

E.mail: valeryanne@gmail.com

## Introducción

Una hernia femoral es la protuberancia de un saco peritoneal a través del anillo femoral hacia el canal femoral. Debido a la anatomía del canal, las hernias femorales tienen un alto riesgo de estrangulación u obstrucción, el 60% se presenta como emergencias y sus presentaciones agudas se asocian con un riesgo de mortalidad 10 veces mayor. El saco herniario femoral puede contener estructuras intraabdominales, como grasa peritoneal o intestino delgado. En raras ocasiones, se encuentra un apéndice vermiforme, este fenómeno se conoce como hernia de Garengeot y representa el 1% de todas las hernias femorales<sup>1-3</sup> y en solo el 0,08% al 0.13% se encuentra una apendicitis concomitante.<sup>4</sup> Por lo excepcional de la hernia de Garengeot con apendicitis y los pocos reportes existentes a nivel global, se reporta el caso de un paciente que presentó dicha patología, su manejo y por último una revisión de la literatura existente.

## Método

Descripción de un caso clínico y revisión bibliográfica sobre el tema. La información fue obtenida a partir de la historia clínica del paciente, revisión y análisis de la literatura publicada mediante el uso de motores de búsqueda y base de datos: Wolters Kluwer, OvidSP, the New England Journal of medicine y UpToDate.

## Caso clínico

Paciente de sexo femenino de 56 años de edad, con antecedentes de hipotiroidismo, colecistectomizada, con historia de aumento de volumen en zona inguinal derecha desde hace 5 meses aproximadamente, que posterior a trabajo físico inicia con dolor súbito en fosa iliaca derecha con irradiación a zona inguinal, asociado a náuseas y mayor aumento

de volumen inguinal con respecto a aumento previo, irreducible, por lo que consulta en Servicio de Urgencia de Hospital de Talca. Al examen físico en regulares condiciones, abdomen plano, blando y doloroso, región inguinal derecha con aumento de volumen doloroso no reductible sin cambios de coloración en piel. Se solicitan exámenes donde destacan parámetros inflamatorios: PCR 0,3, Recuento de glóbulos blancos 12.070. El cirujano de turno decide solicitar tomografía axial computarizada de abdomen y pelvis con contraste (Imagen 1-2), examen que informó hernia femoral derecha con saco de 4,6 cm donde protruye apéndice cecal que mide 8,5 mm de diámetro, con líquido adyacente, por lo que se decide hospitalizar y realizar intervención quirúrgica, se realiza hernioplastia y apendicetomía, identificando intraoperatorio hernia crural con apendicitis en su interior, apéndice flegmonoso, líquido seroso en saco herniario, muy engrosado, se instala malla de Prolene según técnica de Lichtenstein sin incidentes. La paciente evoluciona favorablemente y es dada de alta al día siguiente. Informe de anatomía patológica informa macroscopía saco herniario tejido fibroadiposo de superficies serosas con focos de hemorragia y apéndice vermiforme de 10x1,2 cm lumen de 0,2 cm con materia fecal, el diagnóstico patológico final fue tejido fibroadiposo con edema e hiperemia y apendicitis aguda ulcero flegmonosa.

## Discusión

La presencia del apéndice dentro de un saco de hernia femoral es infrecuente y la presencia de apendicitis concomitante es aún más extraña. El diagnóstico preoperatorio es difícil, y usualmente se hace durante la intervención quirúrgica. Su presentación clínica habitual se relaciona con un proceso herniario encarcelado. La edad media de diagnóstico es de 55 años, aumentando con la edad.<sup>4</sup> Se describe un mayor caso de afectación por el sexo feme-

nino 13:1 respecto a masculino. La alta prevalencia entre las mujeres se ha atribuido por los cambios corporales durante el embarazo y factores de riesgo, como el aumento de la presión intraabdominal, hábito tabáquico, edad avanzada y defectos del colágeno.<sup>5</sup> En cuanto a examen físico generalmente se presenta como una protuberancia irreductible dolorosa en la ingle derecha, otros síntomas informados son intestinales como náuseas o vómitos. La duración de los síntomas puede ser extremadamente diferente, con casos reportados con una duración de síntomas de meses,<sup>6</sup> en los exámenes de laboratorio puede haber leucocitosis en 67% de los casos y elevación de PCR en 83%.<sup>7</sup> Predominantemente encontramos la hernia en el lado derecho.<sup>8</sup> En cuanto a exámenes complementarios, los hallazgos radiológicos son a menudo inespecíficos, sin embargo, la tomografía computarizada puede ayudar a definir el diagnóstico preoperatorio y la planificación quirúrgica.<sup>9</sup> Entre los hallazgos que eventualmente se podrían encontrar la literatura describe densidad intramural dentro de un saco de hernia encarcelado con leve distensión asociada del intestino delgado y, en algunos casos, es posible visualizar la estructura tubuliforme rodeada de grasa y proyectada justo debajo del ciego, en el saco de la hernia.<sup>10,11</sup> La tomografía computarizada también es útil para diferenciar hernia De Garegeot de las hernias hernia de Amyand (Apéndice en hernia inguinal), visualizando el tubérculo púbico, ya que las hernias de Garegeot generalmente serán laterales, en contraste con las hernias de Amyand, que se encuentran relativamente mediales a éste.<sup>5</sup>

En cuanto a la etiología más aceptada de apendicitis aguda dentro de hernia femoral, es la compresión externa del apéndice en el cuello de la hernia, debido al anillo femoral estrecho y rígido, esta particularidad anatómica se condice con el mayor riesgo de encarcelación y estrangulación (14-56 %) que presentan las hernias femorales.<sup>12,13</sup> El tratamiento de elec-

ción es la cirugía de urgencia, realizando o no una apendicetomía y la reparación herniaria. No existe consenso sobre la extirpación apendicular en caso de no presentar inflamación; ni en el uso o no de técnicas protésicas para la reparación herniaria, pero parece adecuado evitarlas en caso de infección o apendicitis muy evolucionadas. Luego de la intervención, la complicación más frecuente es la infección de la herida quirúrgica, descrita en la literatura hasta en el 29 % de los casos, aunque se pueden llegar a encontrar fascitis necrotizantes de la pared abdominal, necrosis del contenido herniario, abscesos inguinales y se ha descrito incluso la muerte, todo ello más frecuente cuanto más se retrase el diagnóstico y el tratamiento,<sup>9,10,14</sup>

## Conclusión

La apendicitis aguda dentro de la hernia de De Garegeot es extremadamente rara y, a menudo, es difícil de diagnosticar. El diagnóstico de una apendicitis de hernia femoral a menudo se oculta por hallazgos clínicos inespecíficos que indican una hernia complicada. La tomografía computarizada puede ser útil para diagnosticar definitivamente la apendicitis aguda contenida dentro de una hernia femoral, cuando el aire intramural está presente en un saco de hernia encarcelado sin signos de obstrucción intestinal, debemos considerar la hernia De Garegeot como uno de los diagnósticos posibles. Es clara la importancia de su diagnóstico y tratamiento quirúrgico oportunos debido al alto riesgo de complicaciones, potencialmente letales para el paciente. Es necesario que la hernia De Garegeot sea difundida de manera generalizada y considerar siempre como diagnóstico diferencial la hernia De Garegeot en pacientes con masa inguinal de dolor agudo, para no retrasar u omitir su detección, su abordaje inmediato y resolución con los criterios adecuados.

## Referencias

1. Lee C, Mantelakis A, Nahid M, Shrestha A. Unusual presentation of De Garengeot hernia. *BMJ Case Reports*. 2019;12(7):e230455.
2. Townsend C, Beauchamp R, Evers B, Mattox K. *Sabiston textbook of surgery*. 20th ed. Canadá: Elsevier; 2016.
3. M. Nuñez, H. Nuñez. Strangulated Littré femoral hernia. Case report. *Rev Chil Cir*. 2017;69(6):495-497.
4. Bidarmaghz B, Tee C. A case of De Garengeot hernia and literature review. *BMJ Case Reports*. 2017;:bcr-2017-220926.
5. Freeman K, Picard M, Kovacs M. Acute Appendicitis Involving a De Garengeot Hernia. *Journal of Computer Assisted Tomography*. 2018;42(5):727-729.
6. Anheier M, Schultheis K. De Garengeot hernia - Uncommon cause of a right groin pain. *Clinical Case Studies and Reports*. 2018;1(1).
7. Michalinos A, Moris D, Vernadakis S. Amyand's hernia: a review. *The American Journal of Surgery*. 2014;207(6):989-995.
8. C. Pérez, E. Calderón, A. Sarriugarte. De Garengeot's hernia: report of two cases of this rare entity. 2018. *Rev Hispanoam Hernia*. 2018;6(3):141-144.
9. Talini C, Oliveira L, Araújo A, Netto F, Westphalen A. De Garengeot hernia: Case report and review. *International Journal of Surgery Case Reports*. 2015;8:35-37.
10. Konofaos P, Spartalis E, Smirnis A, Kontzoglou K, Kouraklis G. De Garengeot's hernia in a 60-year-old woman: a case report. *Journal of Medical Case Reports*. 2011;5(1).
11. Ebisawa K, Yamazaki S, Kimura Y, Kashio M, Kurito K, Yasumuro S et al. Acute Appendicitis in an Incarcerated Femoral Hernia: A Case of De Garengeot Hernia. *Case Reports in Gastroenterology*. 2009;3(3):313-317.
12. Kagan Coskun A, Kilbas Z, Yigit T, Simsek A, Harlak A. De Garengeot's hernia: the importance of early diagnosis and its complications. *Hernia*. 2011;16(6):731-733.
13. Shah A, Sira janardhan H. De Garengeot Hernia: A Case Report and Review of Literature. *Indian Journal of Surgery*. 2012;75(S1):439-441.
14. Ahmed K, Bashar K, McHugh T, McHugh S, Kavanagh E. Appendicitis in De Garengeot's Hernia Presenting as a Nontender Inguinal Mass: Case Report and Review of the Literature. *Case Reports in Surgery*. 2014;2014:1-3.

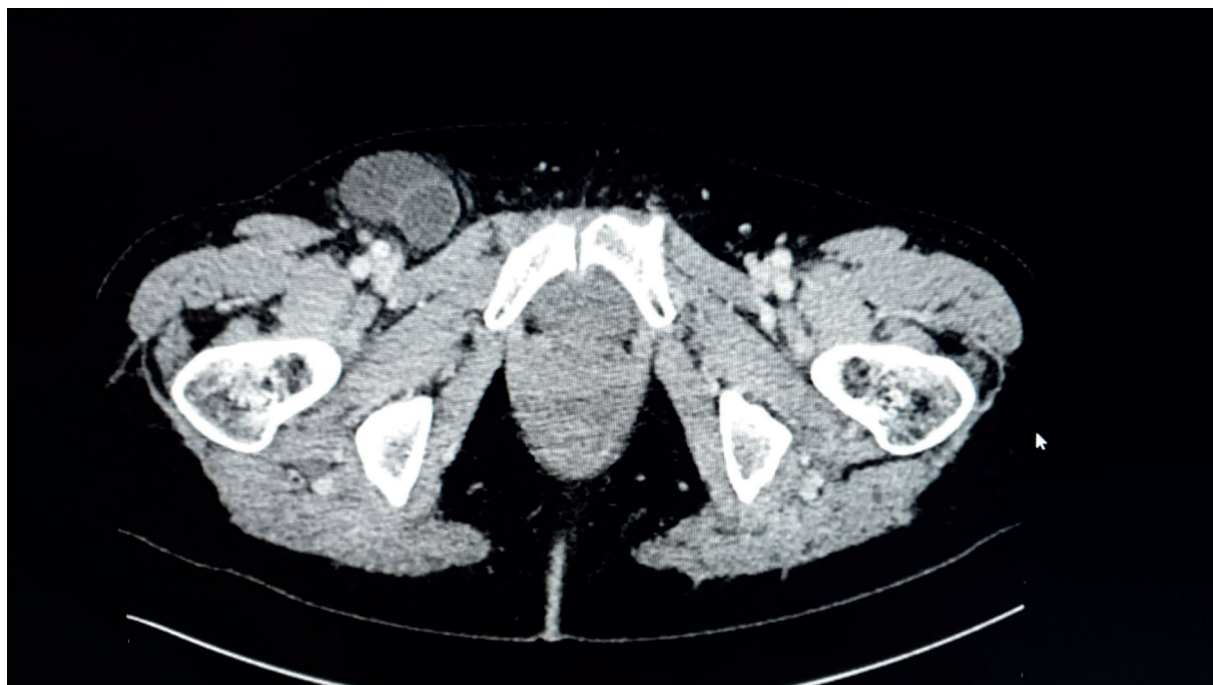

Figura 1.

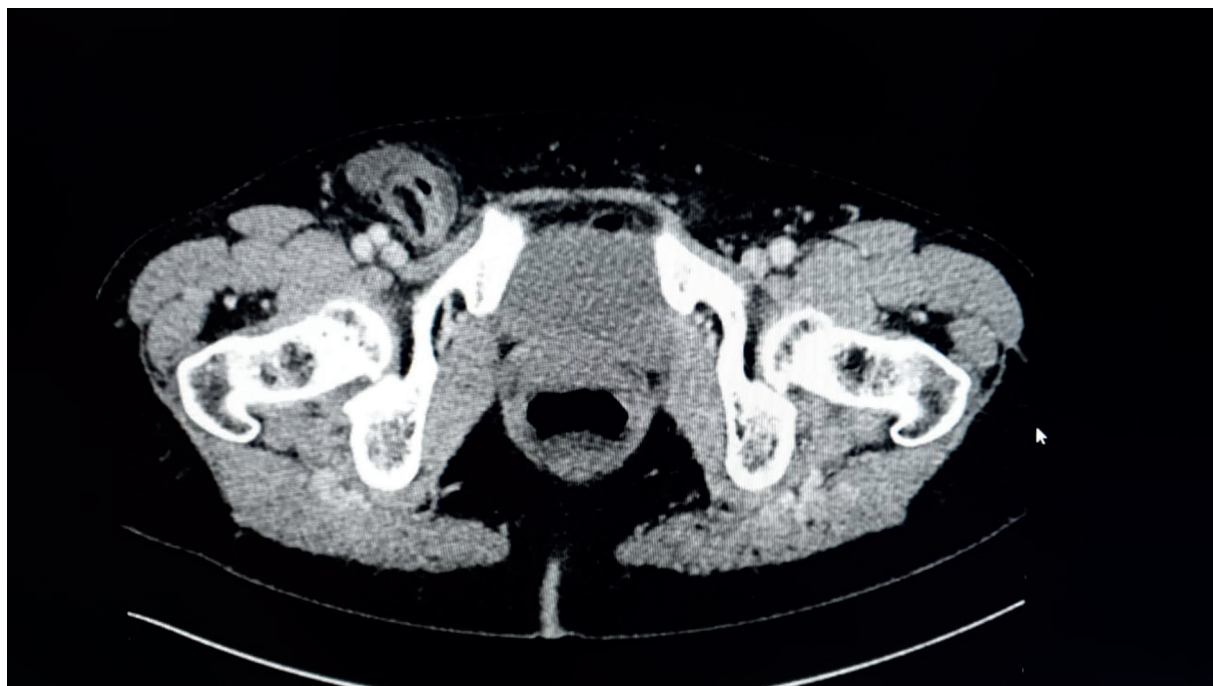


Figura 2.